

Κλινικό quiz: Νόσος Νάξου

Γ. Λιναρδάκη, Ε. Ν. Γιάγκου, Κ. Κουτσιανάς, Σ. Αντωνόπουλος

Β' Παθολογικό Τμήμα, ΓΝ Πειραιά «Τζάνειο»



Παραπομπή

Γ. Λιναρδάκη, Ε. Ν. Γιάγκου, Κ. Κουτσιανάς, Σ. Αντωνόπουλος. Κλινικό quiz: Νόσος Νάξου. *Επιστημονικά Χρονικά* 2018; 23(1): 105-108

ΕΙΣΑΓΩΓΗ

Γυναίκα 66 ετών **παραπέμπεται** από το Κέντρο Υγείας Νάξου λόγω εμπυρέτου και κυτταρίτιδας δεξιού άκρου ποδός και πρόσθιας επιφάνειας δεξιάς κνήμης. Η κυτταρίτιδα επιπλέκει χρόνια οίδημα κάτω άκρων λόγω καρδιακής ανεπάρκειας.

Πράγματι από το **ατομικό αναμνηστικό** της ασθενούς υπάρχει καρδιακή νόσος, γνωστή από 30 ετίας τουλάχιστον, με κύριες εκδηλώσεις αρρυθμία και καρδιακή ανεπάρκεια. Η ασθενής λαμβάνει από πολλών ετών αγωγή με μετοπρολόλη, φουροσεμίδη, επλερενόνη, αμιοδαρόνη και ριβεροξαμπάνη. Από 10ετίας φέρει απινιδωτή λόγω επεισοδίων κοιλιακής ταχυκαρδίας.

Εκ της **κλινικής εξέτασης**, εκτός του οιδήματος των κάτω άκρων και της κυτταρίτιδας δεξιού άκρου ποδός και κνήμης, παρατηρούνται υπερκεράτωση παλαμών και πελμάτων. Η υπερκεράτωση μάλιστα των παλαμών είναι εκσεσημασμένη με μειωμένη ικανότητα έκτασης των δαχτύλων.

Η ασθενής είναι βραχέος αναστήματος με κοντά πολύ σγουρά μαλλιά. Αναφέρει δε ότι η παραπάνω υπερκεράτωση παλαμών και πελμάτων αναπτύχθηκε σταδιακά από την εφηβική της ηλικία. Κατά την νοσηλεία της πραγματοποιήθηκε **U/S καρδιάς** στο οποίο διεπιστώθη διάταση δεξιάς κοιλίας με μειωμένη συστολική απόδοση αριστερής κοιλίας με ήπια επηρεασμένη συσπαστικότητα και διάταση κάτω κοίλης φλέβας.

Τι σύνδρομο έχει η ασθενής;

ΔΙΑΦΟΡΙΚΗ ΔΙΑΓΝΩΣΗ ΥΠΕΡΚΕΡΑΤΩΣΗΣ ΠΑΛΑΜΩΝ-ΠΕΛΜΑΤΩΝ

1) ΚΕΡΑΤΟΔΕΡΜΙΑ ΣΧΕΤΙΖΟΜΕΝΗ ΜΕ ΝΕΟΠΛΑΣΙΕΣ

Η κερατοδερμία μπορεί να αποτελεί παρανεοπλασματικό φαινόμενο και αναπτύσσεται συνήθως πριν την διάγνωση της νεοπλασίας. Σε πολλές περιπτώσεις με την εμφάνιση της κερατοδερμίας υπάρχει ήδη μεταστατική νόσος. Η κερατοδερμία έχει σχετιστεί με καρκίνο του οισοφάγου, πνεύμονος, μαστού, στομάχου, παγκρέατος, νεφρού, δέρματος και αιμοποιητικού συστήματος [1].

2) ΚΕΡΑΤΟΔΕΡΜΑ ΛΟΓΩ ΦΛΕΓΜΟΝΩΔΟΥΣ Η ΑΝΤΙΔΡΑΣΤΙΚΗΣ ΔΕΡΜΑΤΟΠΑΘΕΙΑΣ

Το κερατόδερμα μπορεί να είναι συνέπεια χρόνιας φλεγμόνης του δέρματος των παλαμών και των πελμάτων όπως σε ατοπική δερματίτιδα και δερματίτιδα εξ επαφής. Η ψωρίαση μπορεί να εκδηλωθεί με διάχυτη υπερκεράτωση ή σαφώς αφοριζόμενες υπερκερατωσικές πλάκες παλαμών και πελμάτων. Τέλος η βλενορραγική κερατοδερμία παρατηρείται στο 30% των ασθενών με σύνδρομο Reiter και εντοπίζεται χαρακτηριστικά στα πέλματα [1].

3) ΚΕΡΑΤΟΔΕΡΜΑ ΛΟΙΜΩΔΟΥΣ ΑΙΤΙΟΛΟΓΙΑΣ

Τα δερματόφυτα προκαλούν υπερκεράτωση πελμάτων που συνοδεύεται από κνησμό και κακοσμία. Επίσης εικόνα που μιμείται κερατόδερμα πελμάτων μπορεί να δίδει ο ιός των ανθρωπίνων θηλωμάτων (Human Papilloma Virus) όταν αυτός προκαλεί συρρέουσες εξωφυτικές αλλοιώσεις στα πέλματα. Υπερκεράτωση παλαμών και πελμάτων προκαλεί επίσης η σύφιλη και η φυματίωση. Οι ασθενείς με HIV λοίμωξη μπορεί να εμφανίσουν υπερκεράτωση παλαμών-πελμάτων στα πλαίσια συνυπάρχουσας ψωρίασης η σύφιλης.

4) ΦΑΡΜΑΚΕΥΤΙΚΗ ΚΕΡΑΤΟΔΕΡΜΙΑ

Υπερκεράτωση παλαμών και πελμάτων προκαλεί η χρόνια έκθεση σε αρσενικό. Συχνά αποτελεί εκδήλωση υπερευαισθησίας σε φάρμακα όπως η βεραπαμίλη, μεθυλντόπα, το λίθιο, φλοουρακίλη, υδροξουρία, πρακτολόλη, ιματινίμπη, μπλεομυκίνη. Αν και σπάνια έχει αναφερθεί και ως επιπλοκή του εμβολίου της γρίπης.

5) ΚΕΡΑΤΟΔΕΡΜΙΑ ΣΧΕΤΙΖΟΜΕΝΗ ΜΕ ΣΥΣΤΗΜΑΤΙΚΑ ΝΟΣΗΜΑΤΑ

Το μυξοίδημα προκαλεί χαρακτηριστική υπερκεράτωση, κυρίως των πελμάτων και λιγότερο των παλαμών. Πιθανώς αυτή να οφείλεται σε μειωμένη σύνθεση βιταμίνης Α από καρωτένιο λόγω ανεπάρκειας της θυροξίνης. Η υπερκεράτωση των παλαμών και των πελμάτων

παρατηρείται συχνά στο Συστηματικό Ερυθρηματώδη Λύκο, στο Σακχαρώδη Διαβήτη, στο Χρόνιο Λεμφοίδημα καθώς και στο δερματικό Τ-λέμφωμα.

6) ΙΔΙΟΠΑΘΗΣ ΚΕΡΑΤΟΔΕΡΜΙΑ

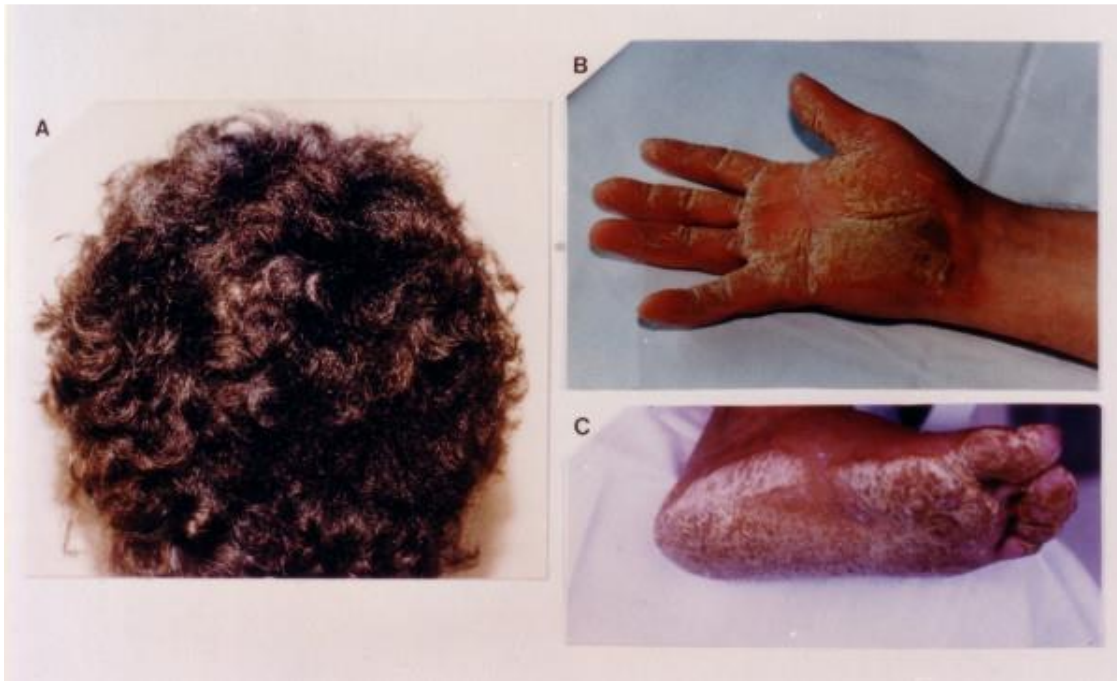
ΑΠΑΝΤΗΣΗ ΣΤΟ ΚΟΥΙΖ

Στην συγκεκριμένη ασθενή μετά από αποκλεισμό όλων των παραπάνω αιτιών και αφότου υπεβλήθη σε γονιδιακό έλεγχο διαπιστώθηκε ότι η παλαμιαία και πελματιαία υπερκεράτωση οφείλεται σε ένα κληρονομικό νόσημα που ονομάζεται **Ασθένεια της Νάξου**.

ΝΟΣΟΣ ΝΑΞΟΥ

Η Νόσος Νάξου είναι μια αρρυθμιογόνος μυοκαρδιοπάθεια/δυσπλασία δεξιάς κοιλίας που περιγράφηκε πρώτη φορά σε κατοίκους της Νάξου από τον Ν.Πρωτονοτάριο και τη σύζυγό του Ανταλένα Τσατσοπούλου [2].

Η νόσος έχει χαρακτηριστικό φαινότυπο αφού εκτός από την καρδιοπάθεια συνοδεύεται και από υπερκεράτωση παλαμών, πελμάτων από νεαρής ηδη ηλικίας καθώς και κατσαρά μαλλιά (Εικόνα 1).



Εικόνα 1. Φαινότυπος Νόσου Νάξου: (Α) Κατσαρά μαλλιά, (Β) Υπερκεράτωση παλαμών, (C) Υπερκεράτωση πελμάτων

Η νόσος Νάξου μεταβιβάζεται με τον σωματικό υπολειπόμενο χαρακτήρα. Οφείλεται σε μετάλλαξη του σε γονίδιο του χρωμοσώματος 17, γνωστό πλέον ως **γονίδιο «Νάξος»**. Το γονίδιο αυτό κωδικοποιεί την πρωτεΐνη **«πλακοσφαιρίνη»**, ενδοκυττάρια πρωτεΐνη που συμμετέχει στη σταθεροποίηση των μηχανικών συνδέσεων των μυοκαρδιακών κυττάρων μεταξύ τους. Αυτές οι μηχανικές συνδέσεις είναι απαραίτητες για την απρόσκοπτη μετάδοση της μηχανικής και της ηλεκτρικής ενέργειας από κύτταρο σε κύτταρο [3].

Η παθολογική πλακοσφαιρίνη στη νόσο Νάξου οδηγεί στη διαταραχή της ηλεκτρικής αγωγής από κύτταρο σε κύτταρο, δημιουργώντας σοβαρές αρρυθμίες. Έτσι ο αιφνίδιος θάνατος λόγω κοιλιακής αρρυθμίας μπορεί να είναι και η πρώτη εκδήλωση της νόσου. Η διαταραχή της μηχανικής σύνδεσης των κυττάρων οδηγεί σε απομόνωση και θάνατο ομάδων μυοκαρδιακών κυττάρων και αντικατάστασή τους από ινολιπώδη ιστό. Αυτό εκδηλώνεται αρχικά στις δεξιές καρδιακές κοιλότητες και αργότερα και στις αριστερές.

Η συχνότητα των ομοζυγωτών φορέων του γονιδίου Νάξος στη Νάξο ανέρχεται σε 1/600 ενώ των ετεροζυγωτών σε 5/100. Σήμερα υπάρχει η δυνατότητα προγεννητικού ελέγχου για την μετάλλαξη του γονιδίου Νάξος ενώ δοκιμάζονται φάρμακα όπως το SB216763, το οποίο σε γενετικώς μεταλλαγμένα πειραματόζωα απαλείφει όλες τις ανωμαλίες σχετικές με την ασθένεια. Αναμένεται να δοθεί σε ασθενείς τα επόμενα χρόνια.

ΒΙΒΛΙΟΓΡΑΦΙΑ

1. Protonotarios N., Tsatsopoulou A. Naxos disease: Cardiocutaneous syndrome due to cell adhesion defect. Orphanet Journal of Rare Diseases. 2006;1:4
2. Tsatsopoulou A. Naxos Disease (Naxos Arrhythmogenic Cardiocutaneous Syndrome). Dermatology Advisor.
3. Protonotarios N., Tsatsopoulou A. Naxos disease and Carvajal syndrome: cardiocutaneous disorders that highlight the pathogenesis and broaden the spectrum of arrhythmogenic right ventricular cardiomyopathy. Cardiovascular Pathology. 2004;13(4):185-94

CLINICAL QUIZ



Citation

G. Linardaki, E. N. Giagkou, K. Koutsianas, S. Antonopoulos. Clinical quiz: Naxos disease. Scientific Chronicles 2018; 23(1): 105-108

Συγγραφέας επικοινωνίας

E. N. Γιάγκου, E-mail addresses: renatagk27@gmail.com