

## *Καρκίνωμα του Θύμου διαγνωσμένο αρχικά ως Burned-out καρκίνος των όρχεων: Ένα διαφοροδιαγνωστικό πρόβλημα*

**Κ. Σταματίου<sup>1</sup>, Α. Μαρίνης<sup>2</sup>, Ι. Κορνέζος<sup>3</sup>, Ι. Μοσχούρης<sup>3</sup>.**

<sup>1</sup> Ουρολογική Κλινική, <sup>2</sup> Α Χειρουργική Κλινική και <sup>3</sup> Ακτινολογικό Τμήμα, Γενικό Νοσοκομείο «Τζάνειο», Πειραιάς

(Επιστημονικά Χρονικά 2013;18(2):115-117)

### ΠΕΡΙΛΗΨΗ

**Σκοπός:** είναι η ανάδειξη ενός προβλήματος διαφοροδιάγνωσης καρκίνωματος του θύμου που εμφανίστηκε ως Burned-out καρκίνος των όρχεων.

**Υλικό και Μέθοδος:** Ασθενής 21 ετών με διήθηση των υπερκλειδίων λεμφαδένων από νεόπλασμα με ανοσοιστοχημικούς χαρακτήρες συμβατούς με σεμίνωμα όρχεως κλασσικού τύπου παραπέμφθηκε στην κλινική μας με διάγνωση Burned-out καρκίνου των όρχεων

**Αποτελέσματα:** Παρά την παρουσία μικρολιθίασης δεν αποδείχτηκε συμμετοχή των όρχεων. Ο ασθενής υποβλήθηκε σε Pet Scan και κατευθυνόμενη με αξονικό τομογράφο βιοψία του θύμου, η ιστολογική εξέταση της οποίας διαπίστωσε καρκίνωμα του θύμου εκ γεννητικών κυττάρων.

**Συμπεράσματα:** Οι σεμινωματούδεις όγκοι του θύμου είναι σπάνιοι. Στην περίπτωση που είναι δυσδιάκριτοι στην απεικόνιση, η διαφορική διάγνωση υπερκλειδίας λεμφαδενικής μετάστασης με τα συγκεκριμένα χαρακτηριστικά καθίσταται δυσχερής. Η σύστοιχη μονόπλευρη μικρολιθίαση του όρχι δικαιολογεί την κλινική υποψία. Ωστόσο, αν και η μικρολιθίαση μπορεί να προηγείται χρονικά της εμφάνισης καρκίνου, δεν αρκεί μόνη της να τεκμηριώσει την διάγνωση.

**Λέξεις ευρετηρίου:** καρκίνος θύμου, burned-out καρκίνος όρχεων.

### ΕΙΣΑΓΩΓΗ

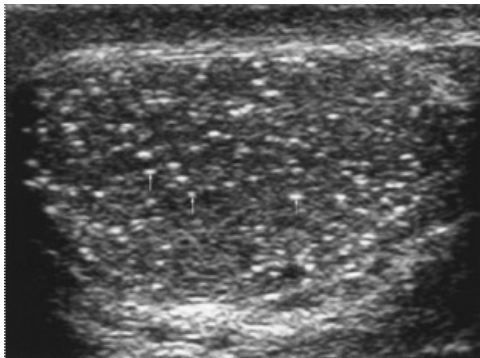
Τα σεμινώματα είναι τα συχνότερα καρκινώματα των όρχεων στους άνδρες ηλικίας 20-40 ετών. Συνίστανται από γεννητικά κύτταρα στο 60-65% των περιπτώσεων και στην πλειοψηφία τους (75-85%) είναι εντοπιζόμενα στους όρχεις (στάδιο I) κατά την διάγνωση. Μεθίστανται κυρίως δια της λεμφικής οδού και προσβάλλουν διαδοχικά τις ομάδες των λεμφαδένων, δηλαδή αρχικά τους οπισθοπεριτοναϊκούς, στη συνέχεια τους λεμφαδένες του μεσοθωρακίου και ακολούθως του υπερκλειδίου βόθρου. Σε λίγες περιπτώσεις η πρωτοπαθής εστία μπορεί να υποστραφεί αυτόματα, ωστόσο, ιστολογικά υπολείμματα, ενδεικτικά της παρουσίας του όγκου, παραμένουν στον όρχι (burned out seminoma) [1]. Τα θυμώματα συνιστούν συνήθη νεοπλασμάτα του προσθίου μεσοθωρακίου που σχετίζονται με τα κυτταρικά στοιχεία του θύμου. Εκείνα που προέρχονται από γεννητικά κύτταρα είναι τα πλέον ασυνήθη. Μεθίστανται στους λεμφαδένες του μεσοθωρακίου και του υπερκλειδίου βόθρου. Το μικρό μέγεθος της πρωτοπαθούς εστίας ενίστε

καθιστά τη διάγνωση εξαιρετικά δύσκολη [2]. Σκοπός του άρθρου είναι η ανάδειξη ενός προβλήματος διαφοροδιάγνωσης καρκίνωματος του θύμου που εμφανίστηκε ως Burned-out καρκίνος των όρχεων.

### ΠΕΡΙΓΡΑΦΗ ΠΕΡΙΠΤΩΣΗΣ:

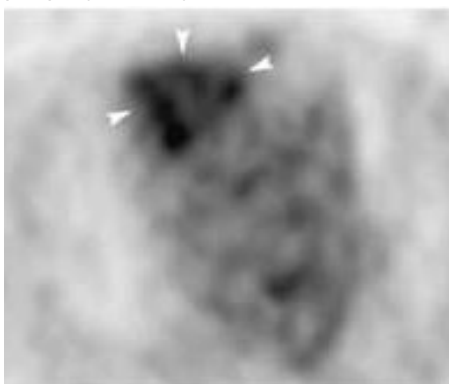
Ασθενής 21 ετών αλβανικής καταγωγής παραπέμφθηκε στην κλινική μας με διάγνωση Burned-out καρκίνου των όρχεων. Στην κλινική εξέταση οι όρχεις ήταν φυσιολογικοί ενώ διαπιστώθηκε διόγκωση της αριστερής υπερκλειδίας χώρας από block λεμφαδένων. Η βιοψία του λεμφαδενικού block είχε διαγνώσει μεταστατική διήθηση από νεόπλασμα με μορφολογικούς και ανοσοιστοχημικούς χαρακτήρες συμβατούς με σεμίνωμα όρχεως κλασσικού τύπου. Οι καρκινικοί δείκτες ήταν σε φυσιολογικά επίπεδα εκτός της Β-HCG που ήταν 7,58 mIU/ml (φτ <3). Η αξονική τομογραφία θώρακα και τραχήλου δεν διέγνωσαν άλλη παθολογία πλην της παρουσίας μορφώματος

διαστάσεων 6,5Χ3,17 και έτερου με κυστική εκφύλιση διαστάσεων 4,5Χ3,12 στον αριστερό υπερκλείδιο βόθρο. Το υπερηχογράφημα οσχέου είχε διαγνώσει πολλαπλές διάσπαρτες μικροαποπιτανώσεις στο ορχικό παρέγχυμα του αριστερού όρχι (μικρολιθίαση) χωρίς άλλα ευρήματα (εικόνα 1). Ο ασθενής υποβλήθηκε εκ νέου σε εργαστηριακό έλεγχο που επιβεβαίωσε τα παραπάνω ευρήματα.



**Εικόνα 1.** Μικρολιθίαση όρχεως. Τα βέλη υποδεικνύουν περιοχές που βρέθηκαν με αυξημένη αιμάτωση στο triplex.

Επιπλέον υποβλήθηκε σε αξονική τομογραφία άνω κάτω κοιλίας που δεν διέγινωσε παθολογικά διογκωμένους λεμφαδένες ενδο και οπισθοπεριτοναϊκά. Παρά την παρατήρηση αυξημένης αιμάτωσης στον έλεγχο με Doppler το υπερηχογράφημα με σκιαστική ενίσχυση και η FNA των όρχεων ήταν αρνητικές. Ο ασθενής υποβλήθηκε σε PET-Scan η οποία διαπίστωσε συγκέντρωση του ραδιοφαρμάκου στην ανατομική θέση του θύμου και στον αριστερό υπερκλείδιο βόθρο (εικόνα 2).



**Εικόνα 2.** Λεπτομέρεια από το Pet Scan: Πρωτοπαθής βλάβη στον θύμο αδέν.

Ακολούθησε CT καθοδηγούμενη παρακέντηση του θύμου η κυτταρολογική εξέταση της οποίας διαπίστωσε κακοήθεια. Το παθολογοανατομικό υλικό της βιοψίας του τραχήλου επανελέγχθηκε και

επιβεβαιώθηκε η διάγνωση μεταστατικού καρκινώματος του θύμου εκ γεννητικών κυττάρων.

### ΣΧΟΛΙΟ

Οι θυμικοί όγκοι αντιπροσωπεύουν το 25% των όγκων του μεσοθωρακίου και είναι συχνότεροι από τους άλλους όγκους του προσθίου μεσοθωρακίου. Μπορούν να διαιρεθούν σε 5 μεγάλες κατηγορίες: επιθηλιακά, λεμφοειδή, μεσεγχυματογενή, νευροενδοκρινικά και εκ γεννητικών κυττάρων. Ένα γνώρισμα των θυμωμάτων με υψηλή ειδικότητα αποτελεί η παρουσία σε διαφορετικές κάθε φορά αναλογίες ανώριμων CD1-θετικών T-κυττάρων, που δεν ανευρίσκονται σε επιθηλιακούς όγκους εξωθυμικής προέλευσης [2]. Τόσο οι θυμικής όσο και εξωθυμικής προέλευσης όγκοι εκ γεννητικών κυττάρων του προσθίου μεσοθωρακίου μπορεί να είναι σεμινωματώδεις ή μη-σεμινωματώδεις όγκοι. Τα σεμινώματα χαρακτηρίζονται από φυσιολογικά επίπεδα α-φετοπρωτεΐνης (α-FP) και β-χοριακής γοναδοτροπίνης (β-hCG) ενώ οι μη-σεμινωματώδεις όγκοι από αυξημένα [2]. Ωστόσο, στους ασθενείς με υπόνοια νεοπλασματος του προσθίου μεσοθωρακίου πρέπει να εξετάζονται τα επίπεδα των αντισωμάτων έναντι των υποδοχέων της ακετυλχολίνης στον ορό του αίματος [3]. Παρά τα διπλάσια του φυσιολογικού επίπεδα β-χοριακής γοναδοτροπίνης στο υπό συζήτηση περιστατικό δεν βρέθηκαν μη-σεμινωματώδη στοιχεία. Οι δυο τύποι προσβάλλουν εξίσου νεαρούς ενήλικες. Μπορεί να είναι όγκοι υψηλής κακοήθειας με πρώιμη διήθηση λεμφαδένων και απομακρυσμένες μεταστάσεις. Η βασική θεραπεία συνίσταται σε χειρουργική εκτομή και χημειοακτινοθεραπεία. Συνήθως απεικονίζονται ευκρινώς στην υπολογιστική τομογραφία και υπό προϋποθέσεις και στην απλή ακτινογραφία θώρακα. Η μαγνητική τομογραφία υπερέρχει της υπολογιστικής τομογραφίας στην απεικόνιση νευρικών πλεγμάτων και αγγείων και στη διάκριση πιθανής διήθησης γειτονικών ανατομικών δομών. Η απουσία απεικόνισης της πρωτοπαθούς εστίας με τους συμβατικούς τρόπους στο παρόν περιστατικό και η απουσία των συμπτωμάτων που χαρακτηρίζουν τα νεοπλασματα του προσθίου μεσοθωρακίου (βήχας, θωρακικό άλγος, δύσπνοια, δυσφαγία, βράγχος φωνής, σύνδρομο άνω κοίλης φλέβας και, ειδικότερα στα θυμώματα, μυασθένειας gravis) οδήγησε στην διενέργεια PET-Scan.

Αντίστοιχα, η απουσία απεικόνισης της πρωτοπαθούς εστίας με τους συμβατικούς τρόπους στο παρόν περιστατικό και η συνύπαρξη με τη μικρολιθίαση του όρχι αιτιολογούν την αναζήτηση του πρωτοπαθούς όγκου στον όρχι. Η μικρολιθίαση των όρχεων (testicular microlithiasis) είναι μία κατάσταση κατά την οποία σχηματίζονται επασβεστώσεις μέσα στους όρχεις. Αποτελεί εύρημα κατά τον υπερηχογραφικό έλεγχο των όρχεων (υπερηχογενείς εστίες >3mm, χωρίς ακουστική σκιά, ανεξάρτητα από τον αριθμό τους, κατά οπτικό πεδίο ή όρχι) και συνήθως δεν προκαλεί συμπτώματα. Συνήθως εμφανίζεται και στους δύο όρχεις, ενώ η εντόπιση στον ένα μόνο όρχι είναι πιο σπάνια. Η ακριβής συχνότητα δεν είναι γνωστή, ωστόσο, στους ενήλικες κυμαίνεται 3% και 6,7%. Η αιτιολογία είναι άγνωστη όπως και η σχέση της με τον καρκίνο των όρχεων [4]. Δεν έχει αποδειχτεί ότι ενοχοποιείται, όμως

ανευρίσκεται συχνότερα σε ασθενείς με καρκίνο του όρχεως γεγονός που δικαιολογεί την υπόνοια του Burned-out καρκίνου των όρχεων στο παραπάνω περιστατικό δεδομένου δε ότι, έχουν αναφερθεί υπερκλείδιες λεμφαδενικές μεταστάσεις ως μόνο εύρημα burned out σεμινώματος του όρχι [5]. Ωστόσο, για να τεθεί η διάγνωση, απαραίτητη είναι η ανεύρεση ιστολογικών αλλοιώσεων ενδεικτικών της προηγούμενης παρουσίας του όγκου στον όρχι [6].

Συμπερασματικά, οι σεμινωμάτωδεις όγκοι του θύμου είναι σπάνιοι και στην περίπτωση που είναι δυσδιάκριτοι, η διαφορική διάγνωση υπερκλείδιας λεμφαδενικής μεταστάσης με τα συγκεκριμένα χαρακτηριστικά καθίσταται δυσχερής. Η σύστοιχη μονόπλευρη μικρολιθίαση του όρχι δικαιολογεί την κλινική υποψία. Ωστόσο, αν και η μικρολιθίαση προηγείται χρονικά του καρκίνου, δεν αρκεί μόνη της να τεκμηριώσει την διάγνωση του.

## ΒΙΒΛΙΟΓΡΑΦΙΑ

- Ojea Calvo A, Rodriguez Alonso A, Perez Garcia D, Dominiguez Freire F, Alonso Rodrigo A, Rodriguez Iglesias B et al. Extragonadal germ cell tumor with "burned-out" phenomenon in the testis. *Actas Urol Esp* 1999;23:880-884.
- Mineo TC, Ambrogi V. Thymomas: a continuing challenge. *Oncology (Williston Park)*. 2012;26(10):984, 986-7.
- Michels G, Drebber U, Pfister R. Thymoma--an important differential diagnosis of mediastinal tumours. *Acta Clin Belg*. 2012;67(4):304-5.
- Weber O, Hubert J, Grignon Y, Mangin P. Spontaneously involuting metastatic seminoma of the testis (inverted question mark burned-out seminoma inverted question mark). Report of a case presenting with supraclavicular adenopathy. *Prog Urol* 1996, 6:278-281.
- Stamatiou K, Alevizos A, Mariolis A, Mihas C, Halazonitis A, Michail E, Sofras F. Association between testicular microlithiasis, testicular cancer, cryptorchidism and history of ascending testis. *Int Braz J Urol*. 2006;32(4):434-8.
- Casella R, Rochlitz C, Sauter G, Gasser TC. "Burned out" testicular tumor: a rare form of germ cells neoplasias. *Schweiz Med Wochenschr* 1999;129:235-240.

## CASE REPORT

### Carcinoma of the thymus initially diagnosed as burned-out testicular cancer: A problem of differential diagnosis

K. Stamatiou<sup>1</sup>, A. Marinis<sup>2</sup>, J. Kornezos<sup>3</sup>, H. Moschouris<sup>3</sup>

<sup>1</sup> Department of Urology, <sup>2</sup> First Department of Surgery and <sup>3</sup> Department of Radiology, "Tzaneio" General Hospital, Piraeus, Greece

(Scientific Chronicles 2013;18(2):115-117)

#### ABSTRACT

**Aim:** The purpose of this article is to highlight a problem of differential diagnosis of a thymic carcinoma appeared as a Burned-out testicular cancer.

**Material and methods:** A 21 years old male patient with infiltration of the supraclavicular lymph nodes by a neoplasm with immunohistochemical characteristics of classic testicular seminoma was referred to our department as diagnosed with Burned-out testicular cancer.

**Results:** Despite the presence of testicular microlithiasis no testicular involvement was demonstrated. Patient underwent Pet-Scan and CT guided thymus biopsy. Its pathologic examination diagnosed germ tumor of the thymus.

**Conclusions:** Thymic seminomas are rare tumors. In case they are indistinguishable in imaging, differential diagnosis of supraclavicular lymph nodes with this particular characteristic becomes difficult. The presence of microlithiasis in the ipsilateral testis justifies clinical suspicion. However, although the microlithiasis may precede cancer development is not in itself sufficient to substantiate the diagnosis.

**Keywords:** carcinoma of thymus, burned-out testicular cancer